- Copyright - Il Pensiero Scientifico Editore downloaded by IP 3.141.244.201 Sun, 28 Apr 2024, 16:44:49

Raro caso di miocardite ed embolia polmonare dopo vaccino a mRNA BNT162b2

Niccolò Mancini[1], Lauro Cortigiani[1], Giovanni Aquaro[2], Francesco Maria Bovenzi[1]

[1]*U.O.C. Cardiologia ed Emodinamica, Ospedale San Luca, Lucca*
[2]*Fondazione Toscana Gabriele Monasterio, Pisa*

In the clinical research arsenal, the COVID-19 vaccines are the strongest weapons against the most important worldwide sanitary crisis of the last centuries. Even if vaccine adverse events have mild clinical relevance, several thromboembolic events occurring after adenoviral recombinant vaccine administration have been reported. Cases of myocarditis and pericarditis after administration of mRNA vaccines have also recently been described. We report the case of a patient who suffered from two rare adverse events after BNT162b2 mRNA vaccine administration (Pfizer-BioNTech): acute myocarditis and pulmonary embolism. Although the temporal consequentiality does not demonstrate a causal link, the strong analogies emerging in the latest clinical reports suggest a possible relation. Further studies are needed to understand the potential mechanisms of myocardial damage and atypical thrombosis. Despite the favorable and self-limiting clinical course of post-vaccinal myocarditis, in these cases a tight follow-up is advisable and vaccine adverse event reporting remains mandatory, especially if not described during pivotal clinical trials.

Key words. Adverse reaction; BNT162b2 vaccine; COVID-19; Myocarditis, Thromboembolism.

G Ital Cardiol 2022;23(4):244-246

INTRODUZIONE

Nella storia dell'uomo nessuna pandemia come quella COVID-19 ha generato una risposta assistenziale e sociale così immediata e globale. L'offensiva della comunità scientifica è stata straordinaria grazie allo sviluppo di vaccini efficaci e sicuri[1-3]. Le reazioni avverse più frequenti risultano di limitata importanza clinica e negli studi registrativi non sono riportati casi di miocardite[4,5]. Nel marzo scorso i vaccini costituiti da vettore adenovirale ricombinante ChAdOx1 nCov-19 (AstraZeneca) e Ad26.COV.2 (Johnson & Johnson/Janssen) sono stati associati ad inattesi eventi trombotici[6]. Più recentemente sono stati descritti casi di miocardite e pericardite dopo somministrazione dei vaccini a mRNA BNT162b2 (Pfizer-BioNTech) e mRNA-1273 (Moderna)[7,8], per questo le Agenzie Italiana ed Europea del Farmaco (AIFA, EMA) con il comitato di sicurezza di EMA (PRAC) hanno avviato una sistematica revisione delle segnalazioni di miocardite che risultavano a fine maggio pari a 122 per BNT162b2 su circa 160 milioni di dosi e 16 per mRNA-1273 su circa 19 milioni di dosi.

CASO CLINICO

Viene descritto il caso di un uomo di 31 anni giunto in Pronto Soccorso per dolore retrosternale insorto 4 giorni dopo la seconda dose del vaccino BNT162b2. Nei mesi precedenti aveva eseguito tamponi nasofaringei negativi per SARS-CoV-2. In anamnesi riferiva una diatesi autoimmune con esofagite eosinofila e colite ulcerosa. All'esame clinico presentava toni ritmici, assenza di sfregamenti pericardici, un'emodinamica stabile con pressione arteriosa di 110/70 mmHg, frequenza cardiaca di 85 b/min e saturazione di ossigeno del 98% in aria ambiente. L'ECG presentava un ritmo sinusale con blocco incompleto di branca destro e un sopraslivellamento del tratto ST in V1-V3 (Figura 1). La troponina T ultrasensibile risultava

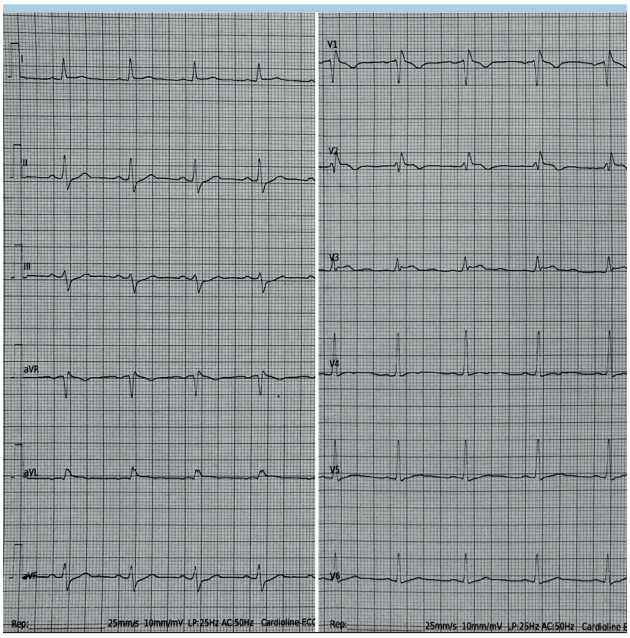

Figura 1. ECG all'accesso in pronto soccorso che mostra ritmo sinusale con blocco incompleto di branca destro e un lieve sopraslivellamento del tratto ST in V1-V3.

© 2022 Il Pensiero Scientifico Editore
Ricevuto 14.08.2021; nuova stesura 24.09.2021; accettato 18.10.2021.
Gli autori dichiarano nessun conflitto di interessi.
Per la corrispondenza:
Dr. Niccolò Mancini U.O.C. Cardiologia ed Emodinamica, Ospedale San Luca, Via Guglielmo Lippi Francesconi 556, 55100 Lucca
e-mail: niccolo.mancini@uslnordovest.toscana.it

- Copyright - Il Pensiero Scientifico Editore downloaded by IP 3.141.244.201 Sun, 28 Apr 2024, 16:44:49

aumentata (469 pg/ml, v.n. <14), così come la proteina C-reattiva (2.59 mg/dl, v.n. 0-0.5). Nulla di particolare emergeva agli altri esami ematochimici e all'ecocardiogramma. La coronarografia d'urgenza evidenziava coronarie angiograficamente normali. Nel sospetto di miocardite il paziente veniva ricoverato in terapia intensiva cardiologica. Al monitoraggio telemetrico non si registravano aritmie di rilievo. La risonanza magnetica confermava il sospetto diagnostico mostrando un edema nelle sequenze T2 pesate e late gadolinium enhancement (LGE) a carico del versante subepicardico della parete inferolaterale basale (Figura 2). Gli anticorpi anti-SARS-CoV-2 totali (anti-nucleocapside) risultavano 0.07 (indice di cut-off ≥1.0 positivo) in due determinazioni mentre i tamponi nasofaringei molecolari risultavano tutti negativi. Lo screening virologico dei comuni virus cardiotropi, quello reumatologico ed ematologico non mostravano rilievi significativi. In quarta giornata per un aumento significativo del valore del D-dimero (835>5383 ng/ml) si procedeva all'esecuzione di un'angio-tomografia polmonare che evidenziava un difetto di opacizzazione di un ramo segmentario, compatibile con il sospetto clinico di embolia polmonare (Figura 3) trattata con rivaroxaban. Il paziente non presentava all'eco-Doppler venoso segni di trombosi, mostrava una risposta efficace al trattamento antinfiammatorio e antitrombotico e veniva dimesso in dodicesima giornata con prognosi favorevole.

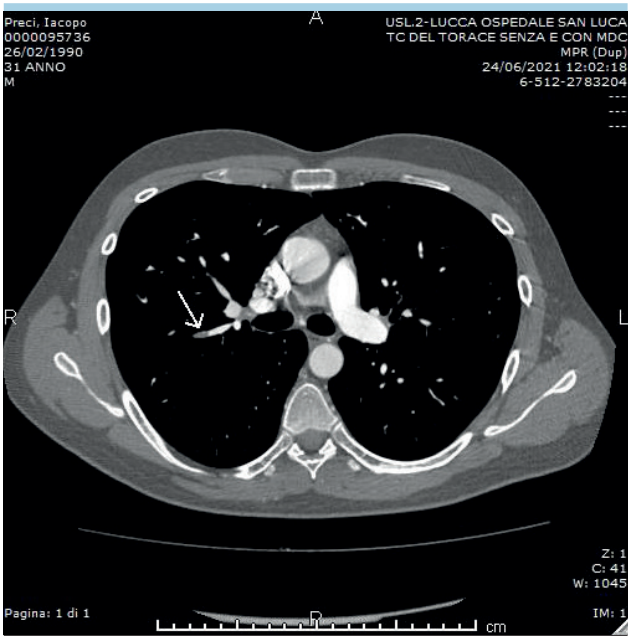

Figura 3. Immagine angio-tomografica del circolo polmonare. Si apprezza un difetto di opacizzazione a carico del ramo segmentario posteriore del lobo superiore compatibile con embolia polmonare acuta (freccia).

DISCUSSIONE

La miocardite viene abitualmente diagnosticata in circa 10-20 individui per 100 000/anno soprattutto nei giovani e ha un andamento stagionale[9]. La miocardite dopo immunizzazione è invece un evento avverso raro di molti vaccini: si contano meno di 0.1 casi per milione per quelli influenzali, mentre l'incidenza dopo vaccino per il vaiolo (4:1000) è decisamente più alta[10]. Solo casi aneddotici sono stati riportati per i vaccini a singolo filamento di RNA. I vaccini a mRNA contro il SARS-CoV-2 sono stati oggetto di dibattito scientifico fin dalle primissime fasi di sviluppo, ovvero da quando si è osservata l'esistenza di cross-reattività da mimetismo molecolare tra proteina spike/proteine nucleari e auto-antigeni tissutali, target di reazioni autoimmunitarie contro il tessuto connettivo, cardiovascolare, gastrointestinale e nervoso[11]. Il fenomeno dell'autoimmunità indotta da vaccino è noto e associato alla sindrome di Guillain-Barré, al lupus eritematoso sistemico e alla sclerosi multipla. Si ritiene che un'intensa risposta immunitaria e la presenza di anticorpi anti-fattore piastrinico 4 possano essere responsabili dei casi di trombosi venosa in sedi atipiche e di trombocitopenia trombotica immunitaria indotta da vaccino (VITT), osservate soprattutto dopo somministrazione di vaccino ChAdOx1 nCov-19[12], ma anche dopo vaccini a mRNA BNT162b2[13]. Le tre più plausibili e approfondite ipotesi patogenetiche dei casi di miocardite dopo vaccini a mRNA sono state descritte da Bozkurt[14]. Queste prevedono in primis la comparsa di mimetismo molecolare con una cross-reattività tra la proteina spike e un antigene autologo. La seconda ipotesi richiama un'anomala attivazione immunitaria in persone geneticamente predisposte, infine la terza prevede la formazione di autoanticorpi contro i cardiomiociti. Una quarta possibilità, che Bozkurt definisce come "improbabile", è la risposta infiammatoria all'mRNA mediata da citochine e immunocomplessi cardiotossici. Infine, ancor meno probabile è l'insorgenza di una reazione da ipersensibilità ritardata in grado di indurre miocardite eosinofila, come avviene in alcuni casi di miocarditi indotte da farmaci o da altri vaccini. Nelle crescenti casistiche emergono forti analogie quali fascia di età di comparsa della miocardite con coerenza nelle modalità e tempistiche di insorgenza, evoluzione benigna e risposta favorevole alla terapia antinfiammatoria[15]. La peculiarità del caso clinico da

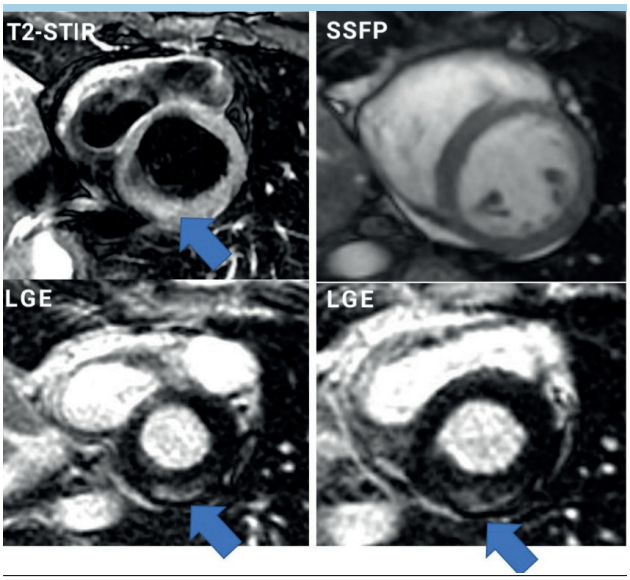

Figura 2. Immagini di risonanza magnetica cardiaca. Nelle immagini T2-STIR si apprezza edema ad aspetto non ischemico (subepicardico) a livello della parete inferolaterale. Nella stessa sede si apprezza enhancement post-contrastografico subepicardico. Tali reperti sono compatibili con miocardite acuta.

- Copyright - Il Pensiero Scientifico Editore downloaded by IP 3.141.244.201 Sun, 28 Apr 2024, 16:44:49

noi descritto deriva anche dalla concomitanza di due eventi avversi rari: la miocardite e l'embolia polmonare. Gli individui con patologie autoimmuni non sono stati esclusi dagli studi registrativi e in assenza di un'aumentata incidenza di eventi avversi la vaccinazione per loro è sempre auspicata. Il Comitato Consultivo sulle Procedure di Immunizzazione Statunitense (ACIP) di recente ha analizzato le segnalazioni di pericardite e miocardite rivalutando il rischio-beneficio della vaccinazione per fascia di età. I dati mostrano risultati favorevoli con un rischio dopo la seconda dose di 40 casi per milione di dosi nei maschi tra i 12 ed i 29 anni e di 2.4 casi per milione nei maschi di età ≥30 anni, con un rapporto di 4:1 nei maschi rispetto alle femmine[8]. Il beneficio netto dei vaccini sulla salute pubblica è di vitale importanza anche nei giovani dove questa complicanza risulta di poco superiore all'atteso, come ha confermato un ampio database del Ministero della Salute Israeliano nel quale sono segnalati 148 casi di miocardite dopo somministrazione del vaccino Pfizer, di cui 27 casi su 5.4 milioni di individui vaccinati con la prima dose e 121 casi su oltre 5 milioni con la seconda[16]. Le segnalazioni di eventi avversi post-vaccinazione e uno stretto follow-up sono fondamentali, perché se il decorso della miocardite in questi casi è favorevole sono incerti i rischi nel lungo periodo.

RIASSUNTO

Il vaccino anti-COVID-19 rappresenta l'offensiva più importante della ricerca clinica per arginare la più significativa crisi sanitaria globale degli ultimi secoli. Per quanto reazioni avverse più frequenti risultino di limitata importanza, sono stati descritti eventi trombotici soprattutto per i vaccini costituiti da vettore adenovirale ricombinante e più recentemente episodi di miocardite e pericardite dopo somministrazione dei vaccini a mRNA. Descriviamo il caso clinico di un paziente che dopo vaccinazione a mRNA con BNT162b2 (Pfizer-BioNTech) ha presentato due eventi avversi rari: la miocardite e l'embolia polmonare. Il nesso temporale di per sé non dimostra la causalità, ma le forti analogie emergenti tra i casi riportati in letteratura sembrano suggerire una correlazione. Il decorso clinico della miocardite post-vaccinale è generalmente favorevole e autolimitantesi ma in questi casi è opportuno pianificare uno stretto follow-up segnalando gli eventi avversi, in particolare se non presenti negli studi registrativi.

Parole chiave. COVID-19; Miocardite; Reazione avversa; Tromboembolismo; Vaccino BNT162b2.

BIBLIOGRAFIA

1. Di Pasquale G. Studi clinici per la malattia COVID-19: navigando tra speranze e illusioni, in attesa di certezze. G Ital Cardiol 2020;21:479-82.

2. Di Pasquale G. Vaccinazione anti-COVID-19: implicazioni per la Cardiologia. G Ital Cardiol 2021;22:359-62.

3. Indolfi C, Barillà F, Basso C, et al. Position paper della Società Italiana di Cardiologia (SIC): Priorità del vaccino COVID-19 nei pazienti con patologie cardiovascolari. G Ital Cardiol 2021;22:363-75.

4. Polack FP, Thomas SJ, Kitchin N, et al.; C4591001 Clinical Trial Group. Safety and efficacy of the BNT162b2 mRNA Covid-19 vaccine. N Engl J Med 2020;383:2603-15.

5. Baden LR, El Sahly HM, Essink B, et al.; COVE Study Group. Efficacy and safety of the mRNA-1273 SARS-CoV-2 vaccine. N Engl J Med 2021;384:403-16.

6. Toschi V. Trombosi secondaria a vaccinazione anti-COVID-19: un reale rischio clinico o tanto rumore per nulla? G Ital Cardiol 2021;22:448-51.

7. Haas EJ, Angulo FJ, McLaughlin JM, et al. Impact and effectiveness of mRNA BNT162b2 vaccine against SARS-CoV-2 infections and COVID-19 cases, hospitalisations, and deaths following a nationwide vaccination campaign in Israel: an observational study using national surveillance data. Lancet 2021;397:1819-29.

8. Gargano JW, Wallace M, Hadler SC, et al. Use of mRNA COVID-19 vaccine after reports of myocarditis among vaccine recipients: update from the Advisory Committee on Immunization Practices - United States, June 2021. MMWR Morb Mortal Wkly Rep 2021;70:977-82.

9. Tschöpe C, Ammirati E, Bozkurt B, et al. Myocarditis and inflammatory cardiomyopathy: current evidence and future directions. Nat Rev Cardiol 2021;18:169-93.

10. Su JR, McNeil MM, Welsh KJ, et al. Myopericarditis after vaccination, Vaccine Adverse Event Reporting System (VAERS), 1990-2018. Vaccine 2021;39:839-45.

11. Vojdani A, Kharrazian D. Potential antigenic cross-reactivity between SARS-CoV-2 and human tissue with a possible link to an increase in autoimmune diseases. Clin Immunol 2020;217:108480.

12. Ostergaard SD, Schmidt M, Horváth-Puhó E, et al. Thromboembolism and the Oxford-AstraZeneca COVID-19 vaccine: side-effect or coincidence? Lancet 2021;397:1441-3.

13. Carli G, Nichele I, Ruggeri M, et al. Deep vein thrombosis (DVT) occurring shortly after the second dose of mRNA SARS-CoV-2 vaccine. Intern Emerg Med 2021;16:803-4.

14. Bozkurt B, Kamat I, Hotez PJ. Myocarditis with COVID-19 mRNA vaccines. Circulation 2021;144:471-84.

15. Marshall M, Ferguson ID, Lewis P, et al. Symptomatic acute myocarditis in 7 adolescents after Pfizer-BioNTech COVID-19 vaccination. Pediatrics 2021;148:e2021052478.

16. Israel Ministry of Health. Surveillance of Myocarditis (Inflammation of the Heart Muscle) Cases Between December 2020 and May 2021 (Including). 6-2-2021. https://www.gov.il/en/departments/news/01062021-03 [ultimo accesso 20 ottobre 2021].